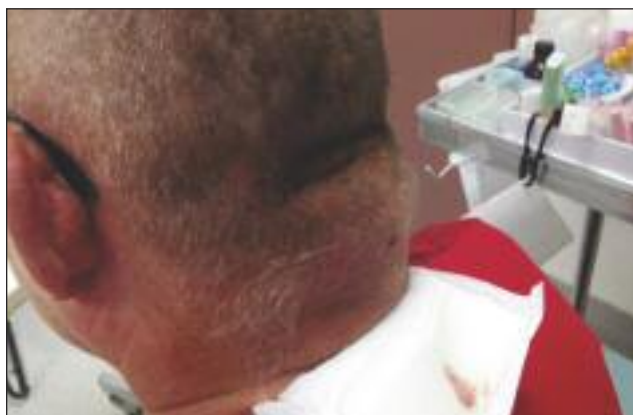

7

# Bosse au cou

Description du cas par Dr Jean-François Roussy, microbiologiste-infectiologue



Un homme de 55 ans consulte pour une masse douloureuse apparue rapidement sur son cou. On note également de la rougeur et de la chaleur au pourtour de cette masse, qui est très indurée et fortement douloureuse à la palpation.

Le patient n'a pas de céphalée ni de symptômes neurologiques. Un écoulement purulent est apparu spontanément le matin de la consultation.

## Quel est le diagnostic?

Une échographie de surface a confirmé la présence d'un abcès sur le cou. Une analyse du pus s'écoulant de l'abcès a confirmé la présence de *Staphylococcus aureus* sensible à l'oxacilline.

## Quel est le traitement?

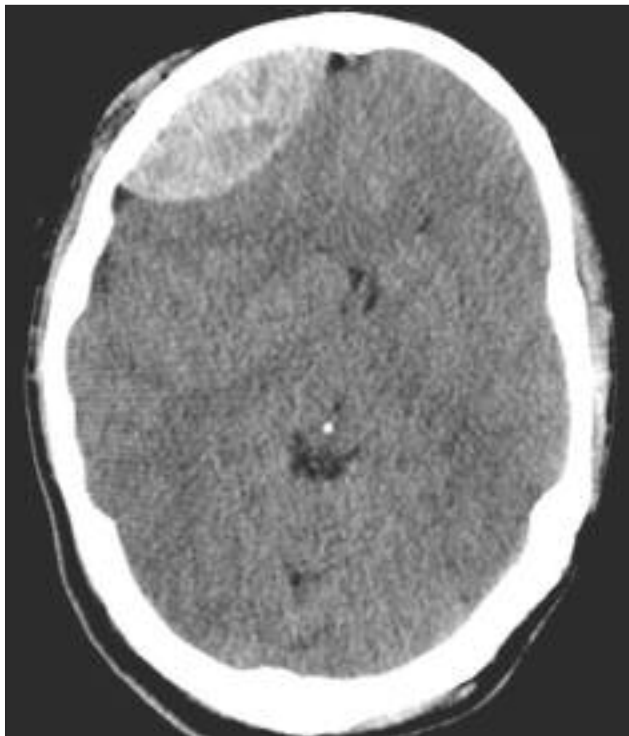
Un drainage avec retrait de la coque de l'abcès fut effectué par chirurgie pour diminuer les risques de récurrence. Une antibiothérapie avec de la céfazoline fut initialement

administrée au patient et un traitement avec du céfadroxil fut par la suite utilisé pour terminer le traitement durant cinq jours.

*On note également de la rougeur et de la chaleur au pourtour de cette masse, qui est très indurée et fortement douloureuse à la palpation.*

# 2 Conséquences d'une chute

Description du cas par Dr Abdul Gayyum Rana, neurologue, Dr Faisal R. Khan et Dr Waheed Khan



Un homme de 53 ans est tombé. À la suite de cet incident, on observe une diminution de son niveau de conscience. Une tomodynamométrie est réalisée.

## Que montre l'image de la tomodynamométrie?

La tomodynamométrie montre une hyperdensité aiguë en lentille biconvexe, à la région frontale droite, exerçant un léger effet de masse et entraînant un déplacement de la ligne médiane.

## Quel est le diagnostic?

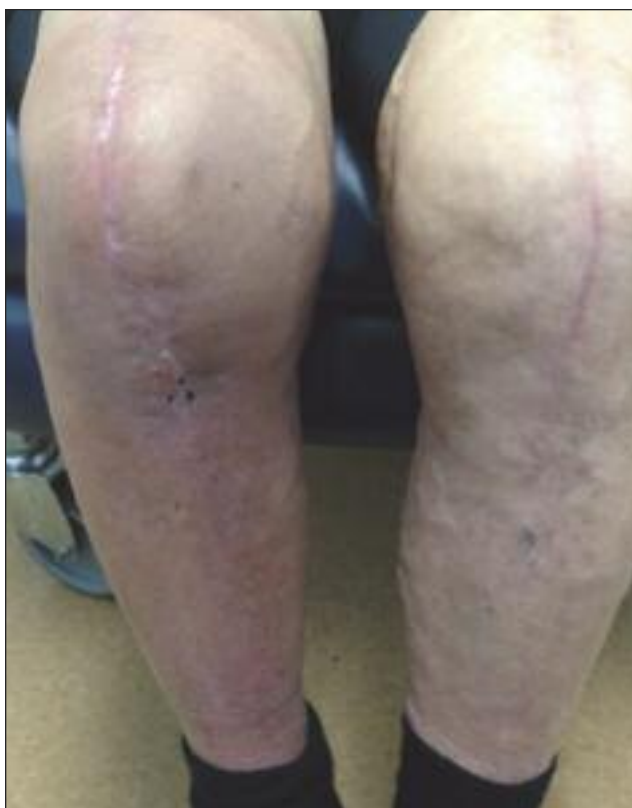Il s'agit d'un hématorne épidural frontal droit.

## Quel est le traitement?

Le traitement consiste en l'évacuation chirurgicale de l'hématorne.

# 3 Zone de rougeur

Description du cas par Dr Jean-François Roussy, microbiologiste-infectiologue



Une femme de 80 ans consulte pour une zone de rougeur apparue progressivement sur son genou droit puis sur sa jambe. Elle ne fait pas de fièvre, la formule sanguine complète ne démontre pas de leucocytose, et la protéine C réactive est à 15 mg/L.

La patiente ressent de la douleur au genou, et il est à noter qu'elle est porteuse de deux prothèses de genoux dont celle de droite qui a été installée il y a douze mois. Elle demeure par contre capable de mobiliser son genou droit, et il n'y a pas de zone de fluctuation au pourtour de la cicatrice. La peau de ses jambes est sèche, et une dermite de stase y est présente depuis de nombreuses années.

## Quel est le diagnostic?


Il s'agit d'une cellulite. La dermite de stase s'avère un facteur de risque dans le cas de cette patiente.

## Quel est le traitement?

Son infection a bien répondu à un traitement de céfadroxil 1 g per os 2 f.p.j. pendant 10 jours.

# 4 Macules circulaires dorsales

Description du cas par Dr Richard Langley, dermatologue, et Aimée MacDonald, assistante de recherche



Après un voyage à Cuba, une femme de 30 ans présente de multiples macules circulaires, blanches et de petite taille sur le milieu du dos.

## Quel est le diagnostic?

Il s'agit de *Pityriasis versicolor*, soit une infection fongique superficielle de la peau qui se présente sous forme de macules et de plaques squameuses, hypopigmentées ou de couleur brun pâle généralement situées sur le dos, la poitrine ou l'abdomen. Cette affection est habituellement asymptomatique, et les lésions produisent des squames poudreuses et blanches lorsqu'elles sont grattées à l'aide d'une lame chirurgicale.

## Quelle est la cause?

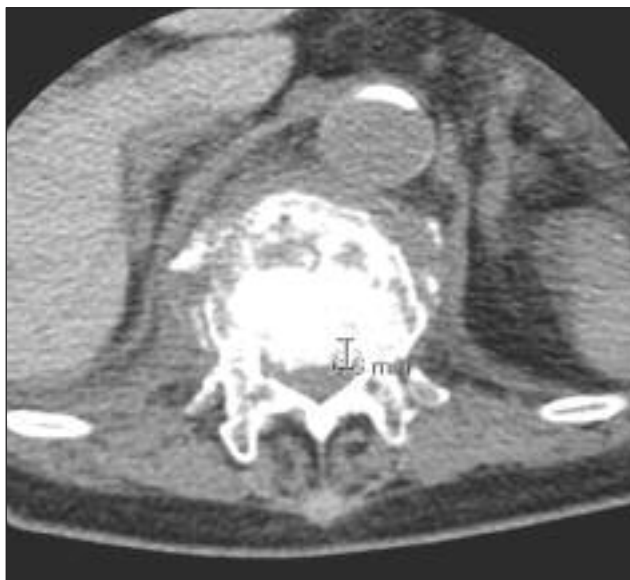Le *pityriasis versicolor* est causé par une levure, soit le *Pityrosporum orbiculare*.

## Quel est le traitement?

Les traitements recommandés sont un shampoing topique à base de kétoconazole 2 % ou du sulfure de sélénium 2,5 % (sous forme de shampoing ou de lotion). Un antifongique à action générale (fluconazole, kétoconazole ou itraconazole) peut s'avérer nécessaire, quoique plus rarement, en cas de maladie plus répandue et récidivante, ou en cas d'échec des traitements topiques.

# 5 Dos douloureux

Description du cas par **Dr Abdul Gayyum Rana, neurologue, Dr Faisal R. Khan et Dr Waheed Khan**



Une femme de 74 ans présente des antécédents de dorsalgie d'apparition subite à la suite d'une chute. L'examen révèle une faiblesse des membres inférieurs accompagnée d'une hyperréflexivité, d'un signe de Babinski bilatéral et d'une sensibilité jusqu'au niveau du nerf thoracique T-12. Un tomodensitogramme de l'ensemble de la colonne vertébrale est réalisé.

## Que montre l'image du tomodensitogramme?

Le tomodensitogramme montre une rupture du corps vertébral T-12.

## Quel est le diagnostic?

Il s'agit d'une compression de la moelle épinière consécutive à la rupture du corps vertébral T-12.

## Quel est le traitement?

Le traitement consiste en une consultation en neurologie et en une prise en charge de la douleur.

# 6 Trou au coude

Description du cas par Dr Jean-François Roussy, microbiologiste-infectiologue

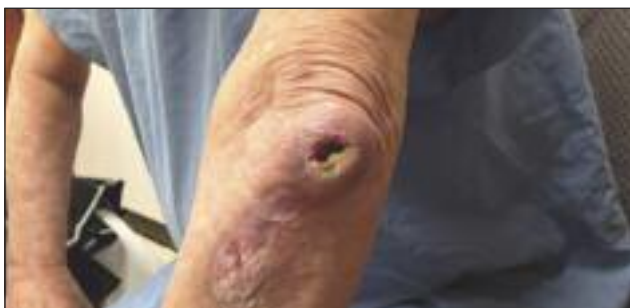

Photo 1.

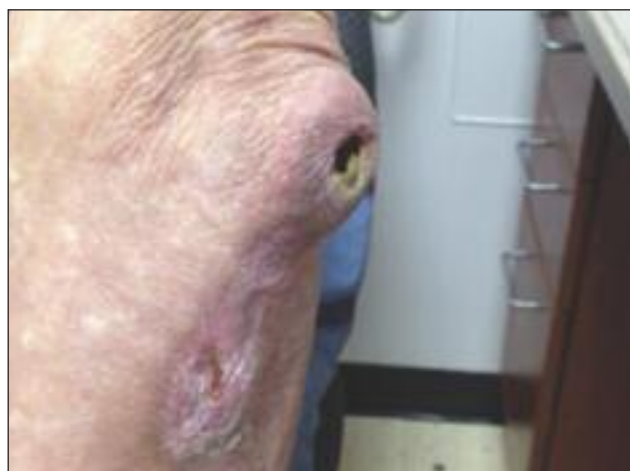

Photo 2.

Un homme de 58 ans se présente à la clinique externe pour une lésion au coude gauche (Photos 1 et 2). Cette lésion serait présente depuis plusieurs années. Un écoulement purulent se produit à l'occasion et, chaque fois, il peut durer plusieurs semaines. Depuis quelques mois, la lésion semble plus indurée selon le patient, qui ne fait pas de fièvre, n'a pas d'autres symptômes systémiques et qui demeure capable de mouvoir son coude sans problème.

À l'examen physique, nous voyons à travers l'ouverture une partie des os du coude. Le patient n'a jamais consulté auparavant pour ce problème.

## Quel est le diagnostic?

Il s'agit le plus probablement d'une ostéomyélite chronique secondaire à une plaie chronique dont le traitement fut négligé par le patient.

## Quel est le traitement?

Des antibiotiques intraveineux durant environ six semaines seront nécessaires. Des prélèvements bactériologiques furent

effectués par la cavité pour tenter de guider le traitement. Empiriquement et dans un contexte d'antibiothérapie parentérale ambulatoire, de l'ertapénème fut prescrit au patient.

# 7 Oreilles qui chauffent

Description du cas par Dr Jerzy Pawlak, omnipraticien

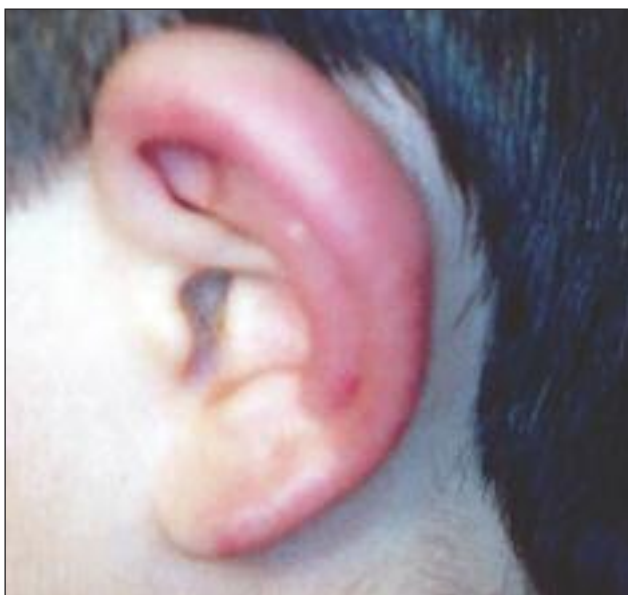

Photo 1.

Un garçon de 11 ans (Photo 1) se plaint de douleur aux deux oreilles. Il a joué dehors avec ses amis pendant une heure le jour précédent. La température extérieure était alors de  $-24^{\circ}\text{C}$ . La Photo 2 montre un autre garçon ayant passé 50 minutes à l'extérieur avec le garçon de la Photo 1 et chez qui une vésicule est apparue sur l'oreille droite deux jours plus tard.

## Quel est le diagnostic?

Il s'agit de gelures.

## Qu'est-ce que cela signifie?

Les gelures se manifestent initialement par une sensation de brûlure ou par une douleur cutanée. Par la suite, des zones blanches, froides, engourdies et dures apparaissent. Après leur dégel, ces zones sont douloureuses, enflées et érythémateuses. En cas de lésion suffisamment grave, on peut constater la formation de vésicules suivie, et, si la circulation artérielle est compromise, d'un bleuissement.

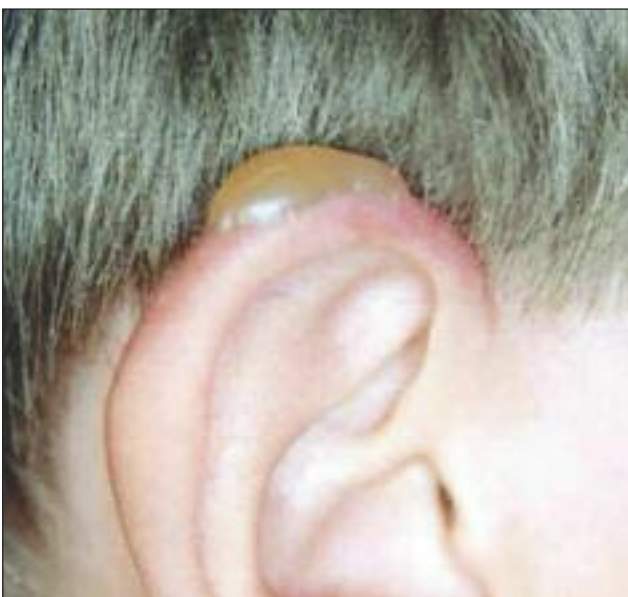
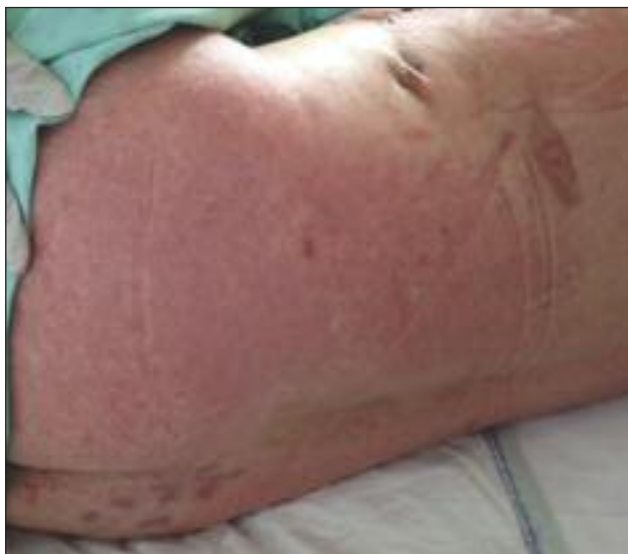
Photo 2.



# 8 Médiastinite

Description du cas par Dr Jean-François Roussy, microbiologiste-infectiologue



Un homme de 70 ans est hospitalisé pour une médiastinite et est traité avec des antibiotiques incluant de la vancomycine et de la moxifloxacine.

Après plus d'une semaine de traitement, il développe de la fièvre s'élevant jusqu'à 39 °C tous les jours. Ses paramètres hémodynamiques demeurent stables toutefois. Il développe également un rash sous forme d'érythrodermie sur le thorax, le dos et les avant-bras. À sa formule sanguine complète, on note une éosinophilie progressive, précédant même de quelques jours le rash. Finalement, on note une détérioration légère de sa fonction hépatique.

## Quel est le diagnostic?

Il s'agit fort probablement d'un DRESS signifiant en anglais « Drug Reaction with Eosinophilia and Systemic Symptoms ». Ce syndrome est secondaire à une réaction allergique causée par un médicament. La vancomycine est un antibiotique souvent instigateur de ce syndrome. Le patient développe souvent un rash morbiliforme ou une érythrodermie avec de la fièvre et de possibles dysfonctions d'organes comme le foie, les reins et les poumons.

## Quel est le traitement?

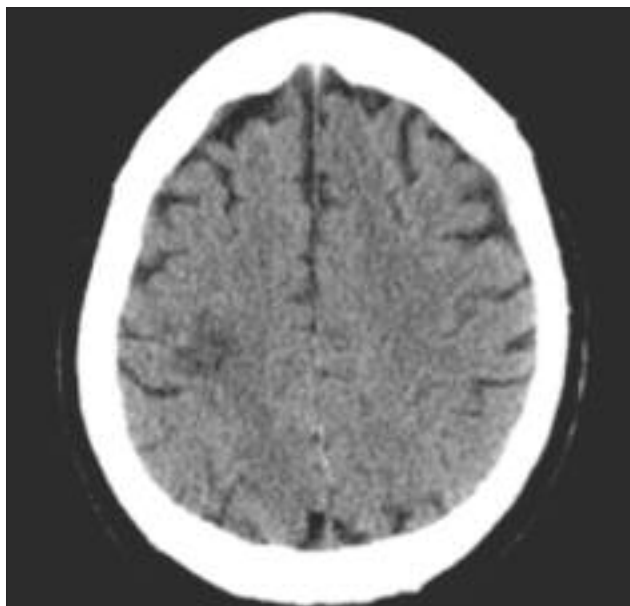
Le but du traitement est de cesser l'agent causal, dans le cas présent, la vancomycine. Le traitement symptomatique du rash est nécessaire par la prescription de crèmes à base de cortisone à appliquer sur la peau.

**Après plus d'une semaine de traitement, il développe de la fièvre s'élevant jusqu'à 39 °C tous les jours.**



# 9 Faiblesse au bras gauche

Description du cas par Dr Abdul Qayyum Rana, neurologue, Atif Khan, bachelier en sciences, et Sughra Naz, technologue en échographie cardiaque



Un homme droitier âgé de 65 ans présente une faiblesse dans le bras gauche d'apparition subite. Après deux à trois heures, l'homme constate une amélioration.

Lorsqu'il se présente à l'hôpital, 15 heures plus tard, on constate une amélioration significative de son état. Un examen neurologique révèle la présence d'une dérivation du muscle pronateur du membre supérieur gauche.

## Que montre cette image?

La tomographie assistée par ordinateur de la tête montre une légère hypodensité frontale postérieure droite.

## Quel est le diagnostic?

Il s'agit d'un accident vasculaire cérébral (AVC) ischémique dans la distribution de l'artère sylvienne.

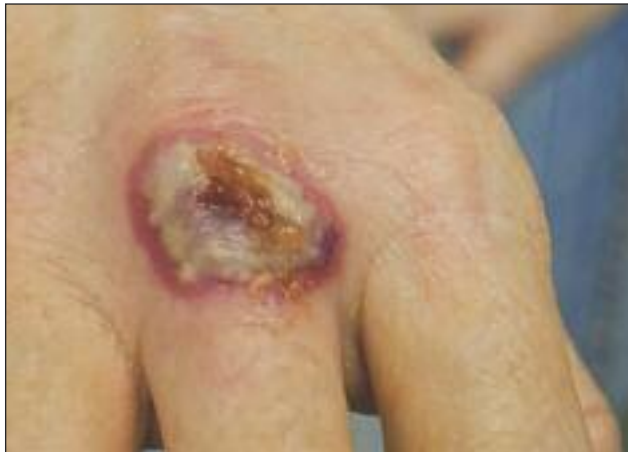## Quel est le traitement?

Le patient amorce un traitement antiplaquettaire avec de l'acide acétylsalicylique. Un traitement hypolipidémiant avec de l'atorvastatine est également instauré. Le patient devrait être évalué pour déceler les facteurs de risque d'AVC, y compris

l'hypertension, le diabète et l'hypercholestérolémie. Une échocardiographie en deux dimensions, une surveillance par un moniteur Holter et une échographie carotidienne devraient être réalisées pour exclure la possibilité d'une embolie d'origine cardiaque, d'une arythmie cardiaque et d'une sténose de la carotide, respectivement. La cause sous-jacente de l'AVC doit être traitée en conséquence.

# 10 Lésion sur la main

Description du cas par Dr Scott Robert Perry, omnipraticien



Une femme de 53 ans présente une lésion douloureuse sur la main. Elle a déjà souffert de lésions similaires par le passé. La patiente ne présente aucun antécédent de traumatisme.

## Quel est le diagnostic?

Il s'agit d'un syndrome de Sweet.

## Qu'est-ce que cela signifie?

Le syndrome de Sweet est un processus réactif qui peut être le signe d'une maladie systémique. Une évaluation générale consciencieuse est indiquée, en particulier en présence de lésions cutanées graves. Environ 20 % des cas sont associés à des tumeurs malignes. De plus, on observe une affection sous-jacente dans jusqu'à 50 % des cas.

## Quel est le traitement?

Les corticostéroïdes à action générale (prednisone à raison de 0,5 mg/kg à 1,5 mg/kg de poids corporel par jour) entraînent une amélioration rapide. Les lésions cutanées disparaissent après trois à neuf jours. La dose de corticostéroïde doit ensuite être réduite progressivement jusqu'à l'arrêt du traitement. Les récurrences sont courantes. Des corticostéroïdes administrés par voie topique ou intralésionnelle peuvent également se montrer efficaces.

