L'hématurie microscopique et macroscopique

Robert Sabbagh, B. Pharm, M.Sc., M.D., FRCSC

Présenté dans le cadre de la conférence « Les hématuries miscroscopiques et macroscopiques » au congrès sur l'urologie de l'Université de Sherbrooke le 7 octobre 2011

Le cas d'Emma Turie

Mme Turie, âgée de 55 ans, vous est adressée par sa compagnie d'assurance car, lors du bilan médical de base pour une demande d'assurance vie, elle présentait une hématurie microscopique asymptomatique.

Quelle sera votre conduite?

La prévalence de l'hématurie chez l'adulte varie entre 2,5 à 21,2 %[1] et une évaluation appropriée chez ces patients est primordiale puisque 5 à 10 % des patients ayant une hématurie microscopique et près de 30 % des patients ayant une hématurie macroscopique auront un cancer des voies urinaires[2]. La prise d'antiplaquettaire ou d'anticoagulant ne cause pas d'hématurie mais peut évoquer une maladie sous-jacente.

Même si le besoin de mener des examens plus poussés chez les patients atteints d'hématurie macroscopique ne fait l'objet d'aucun débat en général, l'approche à suivre chez les patients atteints d'hématurie microscopique asymptomatique suscite souvent la controverse (Figure 1).

[...]5 à 10 % des patients ayant une hématurie microscopique et près de 30 % des patients ayant une hématurie macroscopique auront un cancer des voies urinaires[2].

Définition de l'hématurie microscopique

L'hématurie microscopique est souvent découverte fortuitement lors d'une analyse d'urine de routine chez des patients ne présentant pas de symptômes liés aux voies urinaires.

Une hématurie microscopique significative se définit comme la présence de plus de deux érythrocytes par champ à fort grossissement lors de deux analyses d'urine par microscope après une certaine période sans exercice, sans menstruation, sans activité sexuelle et sans exploration instrumentale des voies urinaires. Une recherche dans la littérature couvrant la période de 1998 à 2008 a été effectuée dans MEDLINE par l'Association des urologues du

Copyright © Vente et distribution commerciale interdites
L'utilisation non autorisée est prohibée. Les personnes autorisées peuvent télécharger, afficher, visualiser et imprimer un exemplaire pour leur usage personnel

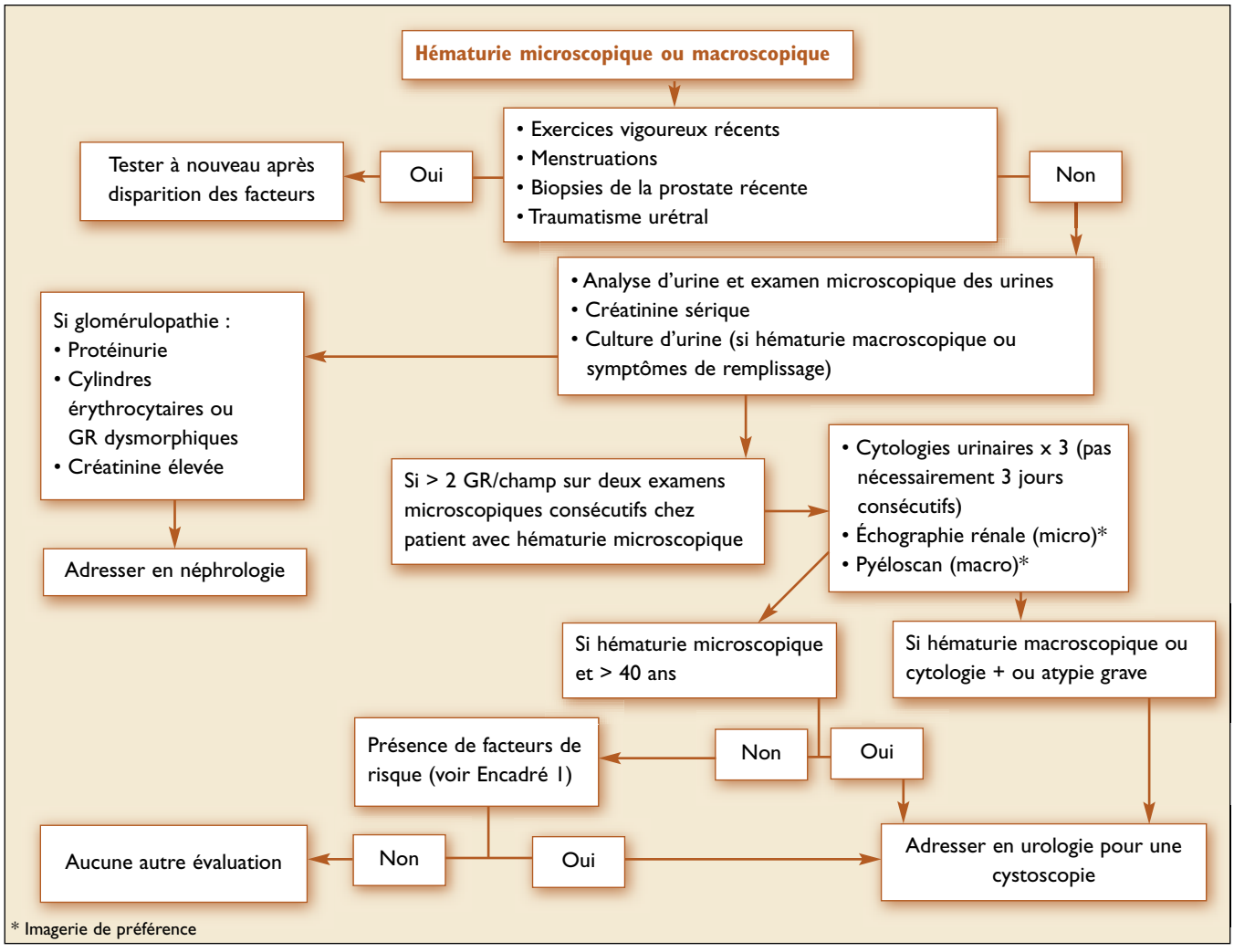

Figure 1. Hématurie microscopique et macroscopique chez l'adulte (Adaptée des lignes directrices canadiennes de la prise en charge de l'hématurie microscopique asymptomatique de l'Association des urologues du Canada 2009)

Canada (AUC) et n'a pas permis de trouver de données probantes justifiant une quelconque modification de cette définition[3].

Le **Dr Sabbagh** est urologue et professeur agrégé au CHUS ainsi que le directeur du programme du tronc commun de chirurgie de la Faculté de Médecine et des Sciences de la Santé de l'Université de Sherbrooke.

Éliminer l'infection urinaire

Une culture d'urine est nécessaire chez tout patient atteint d'hématurie macroscopique ou microscopique s'accompagnant des symptômes urinaires de remplissage (anciennement connus sous le nom de symptômes irritatifs). L'hématurie secondaire à une infection urinaire disparaît avec le traitementantibiotique.

Déterminer s'il y a origine glomérulaire ou non

Ensuite, il importe de déterminer si l'hématurie présente peut être secondaire à une glomérulopathie. La présence d'une protéinurie, de cylindres érythrocytaires ou de

globules rouges dysmorphiques lors de l'examen au microscope et/ou un taux élevé de la créatinine sérique pourraient orienter vers une origine glomérulaire de l'hématurie; ces cas devraient être adressés au néphrologue en vue d'examens plus approfondis. Des examens urologiques plus poussés, dont une cystoscopie, pourraient se révéler inutiles dans ces situations. Chez tous les autres patients, il faut envisager la nécessité de procéder à des examens plus poussés[3,4].

Encadré 1

Patients devant subir un examen des voies urinaires inférieures par cystoscopie

- Tout patient atteint d'hématurie macroscopique;
- Tout patient de plus de 40 ans atteint d'hématurie microscopique;
- Les patients ayant obtenu des résultats positifs ou atypiques à une épreuve de cytologie;
- Tout patient présentant l'un des facteurs de risque suivants pour une néoplasie vésicale (Encadré 2).

Évaluation des voies urinaires supérieures et inférieures

La littérature n'offre pas suffisamment de données pour permettre une recommandation claire à savoir quels patients doivent subir une évaluation urologique complète ou partielle en raison d'une hématurie microscopique. L'AUC recommande d'évaluer les voies urinaires supérieures chez tous les patients atteints d'hématurie microscopique et de réserver les évaluations des voies urinaires inférieures aux patients à risque élevé[3].

Les voies urinaires supérieures

On évalue les voies urinaires supérieures à l'aide de techniques d'imagerie. On a recours à ces techniques afin de déceler les tumeurs, les urolithiases et les lésions obstructives ou inflammatoires. Les techniques les plus souvent utilisées sont l'urographie intraveineuse (UIV), l'échographie et la tomodensitométrie. De nombreuses études ont décrit l'emploi de ces techniques en urologie[5]; malgré cela, il n'existe aucune étude comparative pouvant aider à établir une politique factuelle.

L'urographie intraveineuse

Traditionnellement, on a recours à l'urographie intraveineuse pour l'évaluation des voies urinaires supérieures. Cet examen est largement disponible, facile à réaliser, et permet de déceler un cancer des voies urinaires supérieures avec un niveau de sensibilité acceptable. Cependant, seuls certains centres offrent cet examen, et cette technique présente une sensibilité limitée pour le diagnostic d'un cancer du rein.

L'échographie

L'échographie est offerte dans de nombreux centres. De plus, il s'agit d'une technique non invasive ne nécessitant aucun rayonnement ionisant ni aucune administration intraveineuse d'agent de contraste et coûtant moins cher que la tomodensitométrie. Elle offre un rendement supérieur à l'UIV dans l'évaluation du parenchyme et des kystes rénaux. Malgré cela, comme l'UIV, cette technique offre une sensibilité limitée pour la détection des petites masses dans le

Encadré 2

Facteurs de risque pour une néoplasie vésicale

- Antécédents de tabagisme;
- Exposition professionnelle à des substances chimiques ou à des agents colorants;
- Symptômes de remplissage (urgenturie);
- Surutilisation d'analgésiques contenant de la phénacétine;
- Antécédents de radiothérapie dans la région pelvienne;
- Exposition à la cyclophosphamide.

rein et elle est opérateur dépendant. Elle présente aussi une sensibilité limitée pour le diagnostic d'un cancer des voies urinaires.

La tomodensitométrie hélicoïdale

La tomodensitométrie hélicoïdale sans et avec contraste intraveineux (pyéloscan) représente le test optimal pour la recherche de masses dans le parenchyme rénal. C'est également la meilleure technique pour le diagnostic des calculs rénaux/urétéraux et des infections rénales et/ou périrénales. Elle opacifie les voies urinaires de façon comparable à l'UIV[4]. Parmi les inconvénients de la tomodensitométrie, notons l'absence de cette technique dans certains centres, le recours à un rayonnement ionisant, l'exposition à un agent de contraste intraveineux et le coût plus élevé en comparaison avec l'UIV et l'échographie. Le pyéloscan est surtout recommandé pour les patients atteints d'hématurie macroscopique.

En raison du manque de données dans le contexte d'hématurie microscopique asymptomatique, toutes ces techniques d'imagerie sont acceptables. Cependant, si on tient compte de la sécurité du patient (rayonnement ionisant et exposition à un agent de contraste intraveineux), de l'accessibilité de la technique et de ses coûts, l'AUC recommande l'échographie comme technique d'imagerie de premier choix.

La résonance magnétique et le TEP scan n'ont pas leur place dans l'évaluation d'une hématurie[6].

Les voies urinaires inférieures

La cytologie urinaire et la cystoscopie

On évalue les voies urinaires inférieures par cytologie urinaire et cystoscopie (Encadré 1). Comme la cytologie est un test facile à réaliser, non invasif et relativement peu coûteux, on la recommande pour toute évaluation précoce des voies urinaires inférieures chez les patients atteints d'hématurie microscopique et macroscopique. Sa sensibilité pour le dépistage du cancer de la vessie ou des voies urinaires supérieures est modérée et varie entre 40 et 75 % selon le nombre et le type d'échantillons d'urine évalués, le stade de la tumeur et le niveau de compétence du cytopathologiste[4].

Suivi après des résultats négatifs

Les patients devraient être suivis par leur médecin de soins primaires à l'aide d'analyses d'urine, d'épreuves de cytologie urinaire et de mesures de la tension artérielle après 6, 12, 24 et 36 mois[3].

Une seconde évaluation urologique est nécessaire en cas d'apparition d'une hématurie macroscopique, de résultats

positifs ou atypiques à une épreuve de cytologie ou de symptômes d'irritation mictionnelle sans infection. Une consultation auprès d'un néphrologue est indiquée en cas d'apparition d'une hypertension, d'une protéinurie ou d'un saignement glomérulaire. Si aucun de ces problèmes ne survient après trois ans, on peut mettre fin au suivi régulier lié à une hématurie persistante[3].

La résonance magnétique et le TEP scan n'ont pas leur place dans l'évaluation d'une hématurie[6].

Éléments à retenir : consultation, investigation et suivi des hématuries microscopiques et mascroscopiques

Une consultation auprès d'un néphrologue est indiquée en cas d'une protéinurie, d'un saignement glomérulaire.

Investigation suggérée pour une hématurie macroscopique :

- Analyse, culture et cytologies (x 3) urinaires;
- Créatinine sérique;
- Tomodensitométrie (pyéloscan) sans et avec injection de contraste incluant la phase retard du contraste afin de bien apprécier le système collecteur;
- Cystoscopie.

Investigation suggérée pour une hématurie microscopique asymptomatique :

- Analyses d'urine x 2;
- Créatinine sérique;
- Cytologies urinaires x 3;
- Échographie rénale et vésicale;
- Cystoscopie si facteur de risque.

Suivi après des résultats négatifs

Les patients devraient être suivis par leur médecin de famille à l'aide d'une analyse d'urine, d'une cytologie urinaire et de mesures de la tension artérielle après 6, 12, 24 et 36 mois.

Références :

1. Grossfeld GD, Litwin MS, et coll. Evaluation of asymptomatic microscopic hematuria in adults: the American Urological Association best practice policy — part I: definition, detection, prevalence, and etiology. *Urology* 2001; 57(4):599-603.
2. Ismail M, Gomella LG. Hematuria: Evaluation and management. In: Urology for Primary Care Physicians. Philadelphia, W.B. Saunders. 1999:59-74.
3. Wollin T, Laroche B, Psooy K. Canadian guidelines for the management of asymptomatic microscopic hematuria in adults. *Can Urol Assoc J* 2009; 3(1):77-80.
4. Grossfeld GD, Litwin MS, et coll. Evaluation of asymptomatic microscopic hematuria in adults: the American Urological Association best practice policy — part II: patient evaluation, cytology, voided markers, imaging, cystoscopy, nephrology evaluation, and follow-up. *Urology* 2001; 57(4):604-10.
5. Yun EJ, Meng MV, Carroll PR. Evaluation of the patient with hematuria. *Med Clin North Am.* 2004; 88(2):329-43.
6. Choyke PL. Radiologic Evaluation of hematuria: guidelines from the American College of Radiology's Appropriateness Criteria. *Am Fam Physician* 2008; 78(3):347-52.